

Entrevista con el Dr. Josep Badal y el Dr. Luis Amselem, del Hospital Moisès Broggi

## “La Angio-OCT aporta información muy válida que hasta ahora no éramos capaces de obtener con tanta resolución”



**Dr. Josep Badal**

*Licenciado en Medicina y Cirugía por la Universitat Autònoma de Barcelona, obtuvo una plaza MIR de residente de Oftalmología en el Hospital Vall d'Hebron de Barcelona. Continuó su formación en la subespecialidad de retina y vítreo, y actualmente desarrolla su actividad profesional en el campo de la retina médica y quirúrgica en el Hospital Moisès Broggi.*

Los doctores Josep Badal y Luis Amselem, del Hospital Moisès Broggi de Sant Joan Despí (Barcelona), han probado el nuevo equipo de NIDEK, RS-3000 Advance Angio, por lo que es importante conocer su opinión acerca de lo que aporta la incorporación de la Angio-OCT en la práctica clínica diaria y como integrarla en ella, así como las ventajas en el uso del equipo y la adquisición de las imágenes que esta tecnología puede ofrecer.

**Pregunta: Qué es la Angio-OCT y en qué se diferencia de la angiografía fluoresceínica?**

**Respuesta:** La Angio-OCT agrupa y combina la tomografía de coherencia óptica y la angiografía, una tecnología en desarrollo muy prometedora. Actualmente, la angiografía fluoresceínica sigue siendo la técnica de elección para evaluar algunas enfermedades de la retina, pero requiere la inyección endovenosa de contraste y la posterior realización de fotografías para visualizar el árbol vascular retiniano. A diferencia de la angiografía fluoresceínica, **la Angio-OCT permite visualizar la vascularización retiniana de un modo no invasivo.** A diferencia de los OCT convencionales en los que se utilizan las propiedades de dispersión óptica de tejido para proporcionar imágenes en 3D, la Angio-OCT observa la variación en la intensidad y

fase de la luz originada por el flujo de las células hemáticas. La principal diferencia entre ambas técnicas diagnósticas es, en esencia, que la señal se refleja en las propias células hemáticas en vez de la fluoresceína sódica. Basándonos en las propiedades de la luz reflejada a partir de los hematíes, podemos observar el movimiento de las células e identificar los vasos sanguíneos de la retina y coroides.

**P: ¿Cuáles son las principales ventajas en general, de la Angio-OCT?**

**R:** Básicamente, la Angio-OCT elimina la incomodidad y los posibles efectos indeseados derivados de la inyección de contraste al paciente, además de no depender de una ventana de tiempo limitada por la presencia de contraste en la circulación sanguínea de la retina. Esta técnica diagnóstica permite adquirir imágenes en ambos ojos durante todo el tiempo que sea necesario, mientras que

en el caso de la angiografía fluoresceínica nos vemos obligados a elegir qué es lo más importante que queremos focalizar en tiempos iniciales, por ejemplo.

Además, **la resolución de los vasos sanguíneos más pequeños que observamos en la Angio-OCT es superior a la angiografía fluoresceínica**, alcanzando en ocasiones resoluciones tan elevadas como la calidad de un corte histológico.

**P: ¿Qué les ha aportado la Angiografía OCT en su práctica Clínica?**

**R:** Actualmente utilizamos Angio-OCT principalmente en ojos con patología vascular retiniana, tales como oclusiones vasculares y retinopatía diabética pero también en casos en los que la patología se encuentra en la circulación coroidea, como por ejemplo la DMAE. En algunos casos, **la Angiografía-OCT creemos que es una alternativa muy viable a la angiografía fluoresceínica**, puesto que proporciona una adquisición de la imagen mucho más rápida, no invasiva y con una excelente resolución, permitiendo en ocasiones identificar la localización exacta de microaneurismas, la disrupción de la zona avascular foveal o la remodelación vascular. Sin embargo, la Angio-OCT presenta ciertas limitaciones a tener en cuenta, principalmente la poca extensión de tejido que nos permite estudiar en relación a una angiografía

**Dr. Luis Amselem**

*Licenciado en Medicina y Cirugía por la Universitat Autònoma de Barcelona, obtuvo una plaza MIR de residente de Oftalmología en el Hospital General Universitario de Valencia. Continuó su formación en la subespecialidad de retina y vítreo, y actualmente desarrolla su actividad profesional en el campo de la retina médica y quirúrgica en el Hospital Moisès Broggi.*



flouresceínica de campo amplio. Tampoco nos aportará información acerca de la exudación de una lesión. Definitivamente, la Angio-OCT nos aporta información muy válida que hasta ahora desconocíamos y no éramos capaces de obtener con tanta resolución, pero no debería considerarse como un sustituto definitivo de la angiografía fluoresceínica.

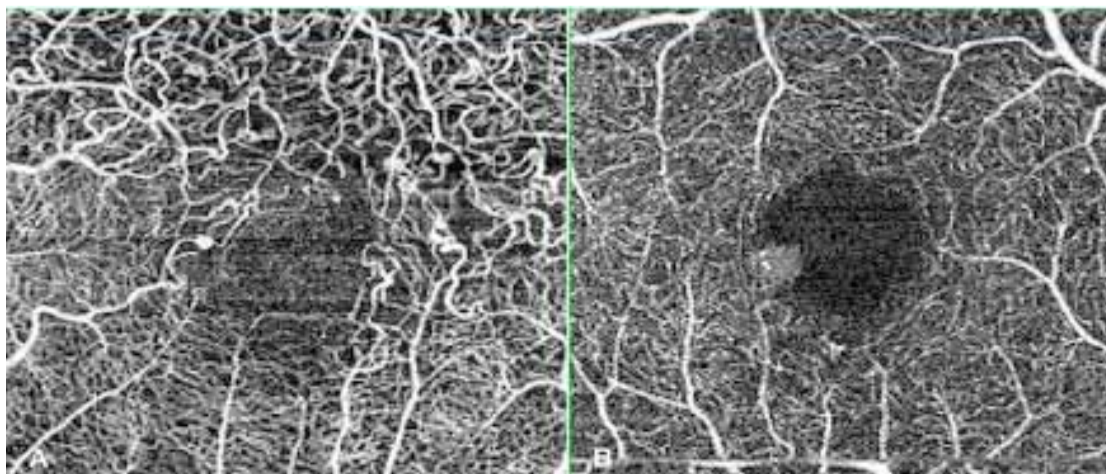
### RS-3000 Advance Angio

Los doctores Amselem y Badal han tenido la oportunidad de trabajar con el nuevo equipo de NIDEK, RS-3000 Advance Angio, por lo que pueden hacer una valoración tanto del uso del equipo como de la adquisición de imágenes. “Al utilizar la Angio-OCT con la nueva RS-3000 Advance Angio”, comentan estos expertos, “hemos podido explorar sus capacidades y aprender cómo relacionar las imágenes adquiridas con las otras

técnicas de imagen disponibles actualmente. **La adquisición de la imagen es extremadamente intuitiva y rápida**, incluso en ojos en los que la capacidad de fijación es baja, eliminando el eye tracker se adquieren imágenes de muy buena calidad en poco tiempo. Inicialmente nos llamó la atención la gran calidad y contraste de las imágenes que obtenían al comparlas con imágenes adquiridas a través de angiografía fluoresceínica. La mejor calidad y precisión de captura de imagen se obtiene a través de un eye tracker ciclorsional que, junto a las múltiples herramientas de análisis, además **permite hacer un seguimiento muy estructurado de cambios que aparecen en la retina a través del tiempo**”.

### Retos de futuro

A nuestro parecer”, concluyen los doctores Badal y Amselem, “**uno de los mayores retos para la Angio-OCT es cuantificar con precisión el flujo vascular de los distintos lechos vasculares** (retiniano, coroideo, lámina cribosa...). Dicho conocimiento será de enorme utilidad en el diagnóstico, estratificación de riesgo y monitorización de un gran número de enfermedades oculares”.



Imágenes de Angio-OCT obtenidas por los doctores Badal y Amselem:

A) Oclusión de rama venosa con cambios microvasculares, zonas de no perfusión capilar y remodelación vascular

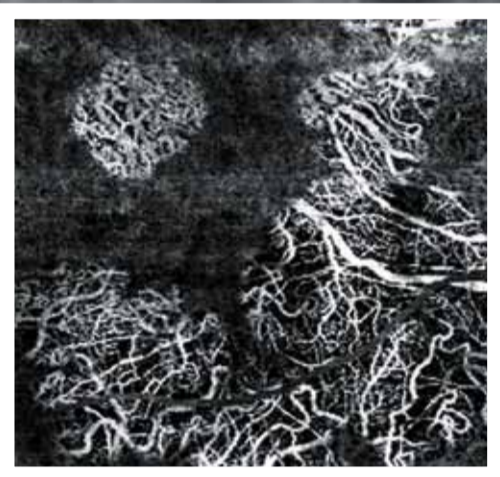B) Microaneurisma asociado a un aumento e irregularidad de la zona avascular foveal (B).

# OCT

**NUEVO**  
OCT AngioScan  
ya disponible

## RS-3000 Advance

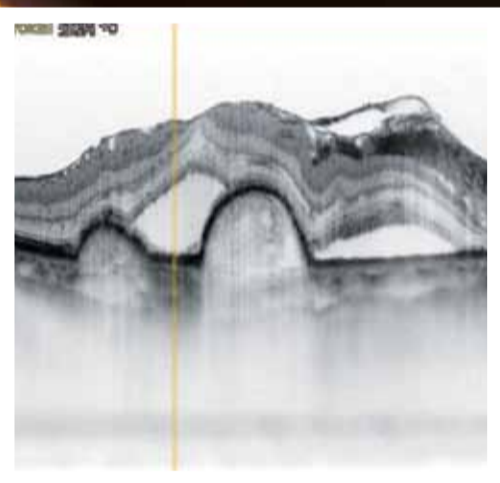
OCT con SLO Tracking  
Amplia Área y Alta Definición



OCT Angiografía de neovascularización coroïdal

■ Torsión EyeTracker para una precisa captura de imagen

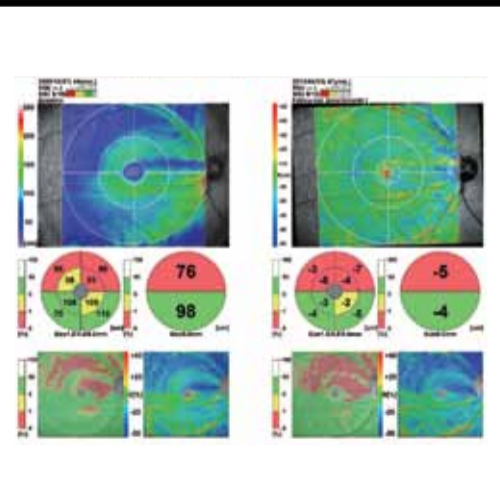
■ Función Tracking HD plus para un promedio de hasta 120 imágenes



Imágenes de alto contraste de patologías coriorretinianas

■ Amplia área de escaneado (12 x 9mm)  
Área Base de datos Amplia (9x9mm)

■ Sensibilidad OCT seleccionable para Alta Definición o Alta Velocidad



Análisis glaucoma 9x9  
Base de datos normativa

■ Seguimiento multifuncional para la observación de cambios cronológicos en la retina



[www.indo.es](http://www.indo.es)